Aus der Universitäts-Hautklinik zu Marburg
Direktor: Prof. Dr. Ruete.

Ein Fall von Syringocystadenom.

Inaugural-Dissertation

zur

Erlangung der Doktorwürde in der Zahnheilkunde

der

Hohen Medizinischen Fakultät

der Philipps-Universität zu Marburg a. d. Lahn

vorgelegt von

Werner Rohde
Zahnarzt aus Marburg a. d. Lahn.

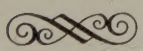

Marburg a. d. Lahn
R. Friedrich's Universitäts-Buchdruckerei (Inhaber Karl Gleiser).
1930.

Von der medizinischen Fakultät als Dissertation angenommen
am 13. Februar 1930.

Referent: Herr Professor Dr. Ruete.

R. UNIV.
BIBLIOTHEEK
LEIDEN

Ein Fall von Syringocystadenom.

Es soll im folgenden über einen Fall von Syringocystadenom berichtet werden, der im September 1928 in der Universitäts-Hautklinik zu Marburg (Direktor: Prof. Dr. A. Ruete) beobachtet wurde. Gerechtfertigt wird die Veröffentlichung durch das verhältnismäßig seltene Vorkommen der Erkrankung sowie durch den histologischen Befund des Falles, der geeignet ist, die Ansichten, die hinsichtlich der Zugehörigkeit des Krankheitsbildes bestehen, zwar nicht restlos zu klären, aber doch einen Schritt weiter zu bringen.

Man findet die Effloreszenzen des Syringocystadenoms meistens an der vorderen Thoraxwand bis hinab zum Rippenbogen. In der Clavikulargegend, wo sie gewöhnlich zuerst auftreten, stehen sie häufig am dichtesten gedrängt. Jedoch werden auch andere Körperteile von der Erkrankung befallen, wie z. B. die vorderen Achselfalten, der Hals, die Schultern oder auch die Oberarme, wo die Knötchen ebenfalls in ziemlich großer Anzahl auftreten können. Nach Jaquet werden vor allem die Körperstellen befallen, die vom „Vorderteile eines Kürasses" bedeckt werden. Weniger häufig findet man die kleinen Knötchen an den Augenlidern, auf der Bauchhaut, an der Stirn, auf den Seitenflächen des Nasenansatzes, an den Schläfen oder an den Schenkeln. In ganz seltenen Fällen konnte man die Effloreszenzen vereinzelt auf dem Rücken, am Penis, am Gesäß und auf dem Handrücken feststellen. Philippson hat einen Fall beschrieben, bei welchem sich die Knötchen nur an den Augenlidern befanden. Kiess hingegen berichtet über einen Fall, bei

dem die Syringocystadenome fast über die ganze Körperoberfläche verbreitet waren. Galewsky sprach auf dem Dresdener Dermatologenkongreß 1925 über eine seltene Lokalisation: Die Knötchen waren sehr zahlreich auf dem Mons veneris sowie auf den Labia maiora lokalisiert und standen so dicht, daß die ganze Erscheinung warzenartigen Charakter bot. Bemerkenswert ist auch ein von Hodara beschriebener Fall, bei dem die einzelnen Knötchen auf der Brust zu einem großen Herd konfluiert sind, mit derben, erhabenen, stellenweise polyzyklischen Rändern. Die ganze Fläche ist bretthart infiltriert und weist Ulzerationen auf. Irgend welche subjektiven Beschwerden haben die Erscheinungen nie gemacht. Interessante Ausführungen macht Kyrle in Bezug auf die Lokalisation. Er weist darauf hin, daß vorzugsweise ein Hautbezirk befallen ist, der etwa von den Axillarlinien, den Mammae und dem Genitale begrenzt wird. Schiefferdecker hat bei seinen Untersuchungen an Tieren diesen Bezirk, die „Sexualrinne", als Praedilektionsort der sogenannten Stoffdrüsen bezeichnet, die in phylogenetischer Hinsicht den apokrinen Drüsen der Menschen nahe stehen.

Die Erkrankung besteht aus kleinen, derben, rundlichen, leicht erhabenen Knötchen, die in die Lederhaut eingebettet sind und die Größe eines Stecknadelkopfes bis einer Erbse haben. Diese Größe wird eigentlich nie überschritten. Sie besitzen meist normale Hautfarbe mit glatter, glänzender Oberfläche; auch können sie gelblich, hell- oder blau- oder braunrot oder mattrosa gefärbt sein. Sie sind von der umgebenden Haut scharf abgegrenzt.

Kromayer konnte bei einem von ihm beschriebenen Fall nach Spaltung der bedeckenden Haut der Effloreszenzen ein „winziges, ziemlich derbes, transparent gelbliches Kügelchen" herausdrücken. Flüssigkeit entleerte sich nicht.

Die Effloreszenzen wachsen sehr langsam; Mraček hat einen Fall beschrieben, in dem sie in einer Zeit von 16 bis 17 Jahren einen Durchmesser von etwa 4 bis 5 mm erreichten.

In der Zeit der Pubertät treten sie gewöhnlich zuerst auf, um sich dann im Laufe der Jahre zu vermehren. Allerdings beobachtete Alexander einen Fall, in dem die Knötchen erst im 39., und Lesser und Beneke einen zweiten, in dem sie erst im 41. Lebensjahre auftraten. Nur in dem Falle von Philippson bestanden sie seit der Geburt. Da indessen die Affektion sehr oft als Zufallsbefund erhoben wurde, da sie keinerlei Beschwerden macht, ist der Beginn des Auftretens ohne wesentliches Interesse. Das Aufschießen des Syringocystadenoms im Anschluß an andere Erkrankungen wird nur in wenigen Fällen beschrieben. So erwähnt Jarisch einen Fall, in dem die Erscheinungen sich im Anschluß an einen Ikterus zeigten. Guth erhielt die anamnestische Angabe, daß die Knötchen nach Masern aufgetreten seien.

Die Anzahl der Effloreszenzen wechselt sehr: sie kann Dutzende, ja sogar Hunderte betragen. Jedoch sind auch — z. B. bei Lokalisationen an den Augenlidern — wie Winkler beobachtete, weniger Knötchen, in einem Falle nur zwei, vorhanden gewesen.

Neumann beobachtete in einem Fall spontane Rückbildung. François-Dainville stellte an einem Fall von Darier nach vielen Jahren ebenfalls ein Kleinerwerden der Knötchen fest.

Hinsichtlich der Heredität sind zuverlässige Angaben nicht oft zu erhalten. Elschnig erwähnt einen Fall, in dem zwei Schwestern und deren Mutter mit Syringom behaftet waren. Im übrigen finden sich in der Literatur nur noch sechs Angaben über Vorkommen der Erscheinung bei Eltern und Kindern.

Die Knötchen verursachen im allgemeinen keine subjektiven Beschwerden wie Schmerz, Brennen oder Jucken, und so kommt es, daß sie vom Patienten meist erst spät und nur durch Zufall entdeckt werden. Allerdings ist in vereinzelten Fällen Juckreiz beobachtet worden, und zwar

nachts im Bett, oder überhaupt, wenn der Patient warm wurde. Einige Autoren, z. B. Stockmann und Gassmann geben an, daß auch durch Reiben Juckreiz sowie Rötung und Schwellung der Knötchen erzielt werden konnte.

White beschreibt bei einer Patientin Störung der Schweißsekretion. An den Stellen des Syringocystadenoms schwitzte sie weniger stark. Auch Neumann konnte in einem Fall feststellen, daß Schweißbildung nur dort erfolgte, wo die Haut frei von Knötchen war. Entartung der Syringome in maligne Tumoren wurde in keinem Falle beschrieben.

Beim Studium der über das Syringom existierenden Literatur fällt auf, daß die Autoren über die histologische Zugehörigkeit keiner einheitlichen Auffassung sind. Dies erhellt schon aus den mannigfachen Bezeichnungen, die diesem Krankheitsbild gegeben wurden. Török erwähnt in dem 1901 von Mraček herausgegebenen Handbuch Namen wie „Epithéliomes adénoides des glandes sudoripares", „Adénomes sudoripares", „Cellolome épithélial éruptif kystique", „Epithéliome kystique bénin de la peau", „Gutartiges Epitheliom verbunden mit kolloider Degeneration", „Cystadénomes épithéliaux bénins" (Besnier), „Naevi épithéliaux kystiques", „Syringocystadenom" (Török), „Syringocystom" und „Lymphangioma tuberosum multiplex". Letztere Bezeichnung wurde von den beiden ersten Beobachtern des Krankheitsbildes, von Biesiadecki und Kaposi geprägt, deren Meinung sich später Lesser und Beneke anschlossen. Darier und Jaquet führten die Bezeichnung „Hydradénomes éruptifs" ein; sie stellten eine Ähnlichkeit vieler Zellzüge mit Schweißdrüsenausführungsgängen fest. Auch von anderen Autoren wie J. Neumann, Gassmann („Naevi cystepitheliomatosi disseminati") und Winkler, ist der Zusammenhang der im Corium gelegenen Cysten mit den Schweißdrüsen angenommen worden. Jarisch, Elschnig und Wolters leiten die Geschwulstelemente von den Blutgefäßendothelien ab und

prägten die Bezeichnung „Haemangioendothelioma tuberosum multiplex". Kromayer führt die Entstehung der Knötchen auf Wucherungen fixen Bindegewebes zurück. Er schlägt den Namen „Endothelioma tuberosum colloides" vor, da durch die kolloide Entartung der Geschwulst das cystische Gepräge verliehen wird. Oestreich und Saalfeld gaben dem Krankheitsbild den Namen „Lymphangioendothelioma tuberosum multiplex". von Waldheim nannte es „Haemangioendothelioma cutis papulosum", während Winkler die Bezeichnung „Multiple symmetrische Gesichtsnaevi", und Naegeli „Syringoma circinosum" vorschlugen.

Aus diesen verschiedenen Bezeichnungen lassen sich deutlich zwei Gruppen unterscheiden: Die einen vertreten den Standpunkt, daß das Syringocystadenom epithelialer Natur sei, während die zweite Gruppe der Ansicht ist, daß das Syringocystadenom vom endothelialen Gewebe abstamme.

Die Ansicht von der endothelialen Abstammung des Syringocystadenoms vertritt u. a. Kromayer, der zwei Fälle von „Endothelioma tuberosum colloides" beschreibt:

An der Epidermis findet er keine Veränderung. Dagegen weicht der Befund an der Cutis wesentlich vom Normalen ab. Er beobachtet in ihr zahlreiche Zellstränge von wechselnder Stärke, die im wesentlichen in der Richtung der Langerschen Spaltlinien verlaufen. Die Zellstränge enthalten cystische Ausbuchtungen in verschiedener Zahl. Auffallend an der Cutis ist außerdem der große Zellreichtum. Auch die Zellkerne erscheinen größer, zuweilen bläschenförmig und liegen zu Zweien und mehreren aneinander, sodaß sie als kleine Zellreihen erscheinen. Kromayer beobachtet von diesen Zellreihen zu den oben erwähnten Strängen zahlreiche Übergänge. Die cystischen Ausbuchtungen erscheinen transparent, wie man es bei colloider Substanz beobachtet. Er findet einige Stellen, an denen sich die Entstehung dieser colloiden Substanz an dem Protoplasma

der Zellen verfolgen läßt. Ein Lumen in den Zellsträngen wird nicht erwähnt; die Zellen liegen dicht nebeneinander, so daß Kromayer auf die Ähnlichkeit mit Riesenzellen hinweist. Eine Membrana limitans hat er weder an den Zellsträngen, noch an den cystischen Ausbuchtungen feststellen können.

Auf Grund dieses Befundes kommt er zu dem Schluß, daß es sich um eine Wucherung von Bindegewebszellen in den Lymphspalten handele. Der Autor, der also hinsichtlich der bindegewebigen Natur des Krankheitsbildes mit Beneke und Jarisch übereinstimmt, setzt sich dann mit diesen beiden Autoren über die Bezeichnung des Krankheitsbildes auseinander. Jarisch gegenüber vertritt er die Ansicht, dass die Neubildungen nicht vom Gefäßendothel selbst, sondern vom adventitiellen Bindegewebe ausgehen, während er mit Beneke darin übereinstimmt, daß die Berechtigung des Namens „Lymphangiom" von der Feststellung abhängt, wo die Lymphgefäße aufhören und die Lymph- oder Gewebsspalten anfangen. Kromayer schildert im Zusammenhang einige Versuche, an denen er ableitet, daß in der Cutis ein zusammenhängendes Endothel für die Lymphgefäße nicht mehr zu finden sei. Er lehnt daher die Namen „Lymphangioma" und „Lymphangioendothelioma" als ungerechtfertigt ab.

Oestreich und Saalfeld beschreiben drei Fälle, (zwei sind Zwillingsschwestern), bei denen sich das typisch klinische Bild des Syringoms findet. Im histologischen Präparat finden sie teils einfach, teils verzweigt verlaufende Zellzüge. Die einzelnen Zellen sind länglich mit schmalen Kernen; eine Membrana propria haben die Autoren nicht beobachtet. In einigen Zellzügen finden sie Cysten mit einem wenig gefärbten, anscheinend geronnenen Inhalt. Ein Zusammenhang mit der Epidermis, mit Haaren oder Drüsen wird nicht beobachtet. Hieraus, sowie aus der Form der einzelnen Zellen und der Anordnung der Zellzüge, die den Lymphspalten folgen sollen, und ferner aus dem Inhalt der

Cysten, den sie der Lymphe zum mindesten für ähnlich halten, glauben sie schließen zu können, daß es sich nicht nur „um eine einfache Neubildung und Erweiterung von Lymphgefäßen mit der dazu eben nötigen Neubildung von Endothelien (Lymphangiom)" handele. „Die Wucherung der Endothelien ist viel reichlicher, hat den Charakter selbständiger Geschwulstbildung, so daß der Name eine Bezeichnung darauf enthalten muß". Sie schlagen daher die Bezeichnung „Lymphangioendothelioma tuberosum multiplex" vor.

Lesser und Beneke beschreiben einen Fall, der sie zu dem Schluß kommen läßt, daß es sich um ein Lymphangioma tuberosum multiplex (Kaposi) handele. Sie stützen ihre Diagnose zunächst einmal auf die Lokalisation der Cysten in denjenigen Cutisbezirken, die nach Teichmann charakteristische Lagen von Lymphgefäßnetzen enthalten. Daß es sich um wirkliche Cysten, also um Neoplasien und nicht einfach um Erweiterungen durch Lymphstauung handele, folgern sie daraus, daß mechanische Lymphstauung niemals zu so lokalisierter Cystenbildung führen kann. Zudem müßte sich, wie auch bei anderen Stauungsvorgängen, eine, wenn auch nur geringe, Verdickung der ganzen Gefäßwand nachweisen lassen. Der histologische Befund dieses Falles weist dagegen am Inneren der Cystenwandungen gut entwickelte, normal gefärbte Endothelzellen auf. Sie halten diese innere Auskleidung auch dort nur für einschichtig, wo sich anscheinend eine Mehrschichtigkeit findet. Die Autoren erklären diese scheinbare Mehrschichtigkeit damit, daß die Zellen einmal sehr dicht stehen, und daß ferner jeder Schnitt ein Kugelsegment darstelle, so daß die eigentlich nebeneinanderliegenden Zellen übereinander gelagert erscheinen. Sie konnten ferner das Übergehen dieser inneren Cystenauskleidung auf schmale, zusammengefallene Kapillargefäße beobachten. Die Verfasser sind der Ansicht, daß sich auf Grund irgend eines Reizes aus den feinen Lymphkapillaren derbwandigere und zellreichere Gefäße entwickelt haben, ohne das umgebende

Gewebe in Mitleidenschaft zu ziehen. Wesentliche Bedeutung wird dabei der reinen Endothelwucherung zugemessen. Das eigentlich Typische an dem ganzen Krankheitsbilde sind nach der Ansicht der Autoren die eigentlichen Lymphgefäßstränge und nicht die Cysten selbst. Letztere sollen darauf zurückzuführen sein, daß diese Endothelzellen, entsprechend ihrem Tumorcharakter, infolge kürzerer Lebensdauer zugrunde gehen. So degenerieren die Zellen im Innern hyalin und werden entsprechend dem Geschwulstcharakter schnell durch neue Zellen ersetzt. Die Kugelform ist also nur eine Folge der Hyalinbildung und nicht etwa ein primäres Charakteristikum des Tumors.

Die Theorie, daß das Syringocystadenom epithelialer Natur sei, vertritt Evening, der in seinen Präparaten Beteiligung der Epidermis in Form von Verbreiterung derselben und tiefes Hineinragen der verbreiterten Retezapfen in die Cutis findet. In der Nähe dieser Retezapfen finden sich teils solide, teils luminöse Stränge epithelialer Natur, die ihnen entgegenragen. Die Gefäße sind — abgesehen von den perivaskulären Infiltraten — nicht krankhaft verändert. In einem Schnitt glaubt Evening einen Zusammenhang zwischen Schweißdrüsenausführungsgang und Zellstrang beobachtet zu haben. Er betont jedoch, daß er eine Membrana propria weder an Cysten noch an Strängen finden konnte. Auf Grund dieser Beobachtungen, daß nämlich die Epidermis imstande ist, Leisten und Zapfen in die Cutis hineinzusenden, die dann cystisch entarten können, kommt er zu der Ansicht, daß die Geschwulstzellen vom Deckepithel abstammen, daß sie aus einer Überproduktion von Epidermiszellen hervorgegangen sind, die sich bis zu einem gewissen Grade differenzieren, dann jedoch degenerieren. Damit erklärt Evening auch das Zusammenhängen von Schweißdrüsenausführungsgängen und Tumormassen.

In diesem Zusammenhang muß eine Arbeit von Planner Erwähnung finden, in der allerdings nicht zur Frage der

Genese des Syringocystadenoms direkt Stellung genommen wird. Er erörtert die Neubildungsmöglichkeiten der Hautdrüsen und schildert seine an den Schweiß- und Talgdrüsen erhobenen Befunde. Es handelt sich bei seinen Untersuchungen nicht um den physiologischen Ersatz der während des Lebens verbrauchten Drüsen, sondern um Neubildung von Drüsen nach embryonalem Typus. Planner untersuchte ein Hautstück aus der Umgebung einer Jejunostomiefistel. Er fand in dem wesentlich vergrößerten Schweißdrüsenknäuel zahlreich verzweigte Formen von Drüsengängen, ein Befund, der an normalen Schweißdrüsen nicht zu erheben ist. Daneben beschreibt er auch lumenlose Abschnitte, die im Gegensatz zu den erwähnten verzweigten Formen, die nur einschichtiges Epithel aufweisen, aus mehrreihigem Epithel — drei bis vier Zellreihen — bestehen. Planner hat von diesem Befund den Eindruck, als ob es sich hier um Gebilde handele, die zwar in lebhafter Wucherung stehen, in der Differenzierung aber noch nicht weit fortgeschritten sind. Während er bei der Talgdrüsenneubildung einen direkten Zusammenhang mit dem Deckepithel im histologischen Präparat nachweisen konnte, ist ihm dieser Nachweis für die Schweißdrüsen nicht gelungen. Daher kommt Planner in Bezug auf letztere zu dem Schluß, daß es sich um Wucherungen präexistenter Schweißdrüsenausführungsgänge handele, die allerdings nie über ein rudimentäres Stadium hinauskommen.

Naegeli beschreibt einen typischen Fall, bei dem übrigens auch familiäres Auftreten festgestellt werden konnte. Es handelt sich um einen rundlich ovalen, außergewöhnlich großen Herd von 1,1 cm Länge und 0,9 cm Breite mit deutlich zirzinärer Anordnung. Der etwa $1^1/_2$ mm breite, vollständig geschlossene, leicht erhabene Randwall ist nach außen scharf gegen die normale Haut abgegrenzt. Nach innen geht er mehr allmählich in das vertiefte, normal gefärbte Zentrum über; der Wall weist vermehrte Konsistenz auf, ist wachsartig transparent und deutlich rosafarben. Der

histologische Befund ist typisch. Naegeli spricht sich für die epitheliale Herkunft aus.

Winkler beschreibt einen Fall von Syringocystadenom, bei dem gleichzeitig mangelhafte Entwicklung der Sexualorgane, Mangel des Stimmwechsels und der Haarentwicklung festgestellt werden konnte. Es handelt sich also um einen Befund, der für fehlerhafte Keimanlage bei verschiedenen Organsystemen spricht. Der Befund läßt den Schluß zu, daß es sich bei dem Syringocystadenom um Entwicklungsanomalien handelt. Bemerkenswert ist an dem Winkler'schen Fall ferner, daß ein einwandfreier Zusammenhang zwischen einer Syringomcyste und einem Schweißdrüsenausführungsgang festgestellt werden konnte. Über die Cyste hinaus nach der Epidermis zu konnte dieser Gang allerdings nicht weiter verfolgt werden. Vielleicht ist es darauf zurückzuführen, daß die Serienschnitte nicht lückenlos durchuntersucht werden konnten. Winkler vertritt auf Grund dieses Befundes den Standpunkt der epithelialen Abstammung, ebenso wie Riehl.

Peiser ist der Ansicht, daß das Syringocystadenom vom Ektoderm abstamme und zwar deswegen, weil er dieses Krankheitsbild bei einer psychopatischen Patientin fand. Er hält es für möglich, daß zwischen dem Nervenleiden und dem Syringocystadenom (Haut- und Nervensystem stammen vom Ektoderm ab) ein entwicklungsgeschichtlich bedingter Zusammenhang vorliegen könnte, wie man es auch beim Adenoma sebaceum beobachtet, das häufig mit tuberöser Hirnsklerose oder anderen nervösen Störungen gemeinsam auftritt.

Blaschko konnte einen direkten Zusammenhang der Cysten mit den Schweißdrüsen beobachten und leitet von diesem Befund seine Ansicht von der epithelialen Natur des Syringoms ab. Auch Darier hält die Cysten für Abkömmlinge von Schweißdrüsen. Török hält die Erscheinung für in der Entwicklung gehemmte Schweißdrüsenkeime. Philippson erwähnt in seinem histologischen Befund Horn-

perlen — also Abstammung von der Epidermis. Später nimmt Török den Standpunkt ein, daß es sich um ein gutartiges Epitheliom handele, das in cystische Entartung übergehe. Neben anderen Autoren erwähnt auch Kieß die Ähnlichkeit der Zellzüge mit epithelialen Zellansammlungen ähnlich den Schweißdrüsenausführungsgängen.

Arzt konnte an einem Fall einen Zusammenhang zwischen Zellzügen und Haaranlage finden. Dagegen gelang es ihm nicht, irgendwelche Beziehungen zwischen Drüsengängen und Cysten oder Zellzügen festzustellen. Eine Membrana propria fand er nicht. In einem zweiten Falle beobachtete er in einem Zellkomplex konzentrisch geschichtete, rot tingierte Lamellen, die der Hornschicht der Epidermis glichen. Arzt hält diesen Befund nicht für einen verhornten Schweißdrüsenausführungsgang, da es ihm nicht gelang, in der Tiefe Schweißdrüsen zu finden, zu denen ein solcher Ausführungsgang gehören könnte. In einem weiteren Fall fand er eine benachbarte Lagerung von Schweißdrüsenausführungsgang und epithelialen Zellzügen. Einen direkten Zusammenhang zwischen diesen beiden Gebilden konnte er aber nicht nachweisen. Der Autor ist der Ansicht, daß die cystischen Hohlräume durch Degeneration von Epithelzellen zustande gekommen sind. Den Befund von Hornsubstanz vermag er nicht zu klären. Er schließt sich der Ansicht von Quinquaud an, nach der es im embryonalen Stadium infolge von unbekannten Einflüssen zur Absprengung von Keimen gekommen ist, die sich dann später zu diesen Geschwülsten entwickelten.

Kieß hält den Cysteninhalt ebenso wie Arzt ebenfalls für degenerierte Epithelien. Er glaubt, in einem Falle einen direkten Zusammenhang zwischen Cysten und Zellzügen einerseits und Schweißdrüsen oder Ausführungsgängen andererseits gefunden zu haben. Aus der beigegebenen Abbildung ist jedoch nicht klar ersichtlich, ob es sich tatsächlich um einen Schweißdrüsenausführungsgang handelt.

Auf Grund der Abbildung könnte man diesen „Schweißdrüsenausführungsgang“ ebenfalls für einen Epithelzellenzug halten.

Eine besondere Auffassung hinsichtlich der Genese vertritt Kyrle. Auch er sieht in den Zellzügen epitheliale Elemente. Die Cysten denkt er sich so entstanden, daß die Zellzüge kugelig aufgetrieben werden, und daß sich in diesen Auftreibungen ein Lumen entwickelt. Als Beweis für diese Auffassung führt er die öfters gefundene konzentrische Anordnung der Zellen an, die nach dem Zentrum zu gewissermaßen gequollen erscheinen und blasser gefärbt sind. Daneben findet er Vakuolen und Konfluieren des Plasmas bei den am meisten zentral gelegenen Zellen. Nach Kyrle sind dies Differenzierungserscheinungen, die Ähnlichkeit mit Sekretionsvorgängen haben. Die verschiedene Stärke der inneren Auskleidung der Cysten erklärt Kyrle so, daß dort, wo sich nur eine einzige Reihe schmaler Zellen mit verhältnismäßig wenig Protoplasma findet, Sekretionsunfähigkeit der Zellen vorliegt, daß hier also die Endphase des Prozesses eingetreten sei. Dort, wo sich mehrere Reihen plasmareicher, großer Zellen mit gut färbbarem Kern und Cuticularsaum gegen das Lumen finden, ist der Sekretionsvorgang in vollem Gange. Bei diesem Cystentypus, bei dem also der Cuticularsaum gut erhalten ist, denkt Kyrle an Funktionen des auskleidenden Epithels nach dem Typus der merokrinen [1]) Drüsen.

---

1) Unter merokrinen Drüsen versteht man solche Drüsen, deren Zellen befähigt sind, in ihrem Plasma Sekret zu bilden und es auszustoßen, die aber selbst bei der Sekretion nicht zugrunde gehen.

Bei den holokrinen Drüsen geht die Zelle selbst zugrunde, sie wird zu Sekret umgewandelt.

Schiefferdecker unterscheidet zwei Unterarten des merokrinen Typus: die ekkrinen und die apokrinen Drüsen. Die Drüsenzellen des ekkrinen Typus sondern eine Flüssigkeit ab, die sie entweder primär gebildet haben oder die aus zerfließenden Protoplasmagranula entsteht. Die Drüsenzellen des apokrinen Typus wölben

Einen zweiten Funktionstypus, analog dem der holokrinen Drüsen glaubt Kyrle dort gefunden zu haben, wo die innere Wandbekleidung der Cysten unregelmäßig ist, wo die Zellen zu mehreren Schichten übereinanderliegen, die Zellkonturen undeutlich, die Kerne schlecht färbbar sind, und wo sich gegen das Lumen zu eine körnige Masse vorwölbt. Kyrle glaubt, daß es sich dabei nicht um Degeneration, sondern um Verhornung oder Verfettung handele. Demnach liegt also eine Polymorphie des Cysteninhalts vor. Hinsichtlich der Genese steht Kyrle auf dem Standpunkt, daß das Syringocystadenom ein Hamartom sei, also zu den angeborenen Fehlbildungen gehöre. Er glaubt aber nicht, daß es sich dabei um Schweißdrüsenkeime handele, weil das Syringocystadenom niemals dort zu finden ist, wo physiologischerweise die meisten Schweißdrüsen vorhanden sind, nämlich an Planta und Palma. Auch der Theorie, daß es sich um in der Entwicklung gehemmte Epidermiszellen handeln könnte, tritt Kyrle entgegen, weil nach seiner Meinung hieraus niemals Zellen mit sekretorischer Eigenschaft entstehen können; denn diese sekretorische Eigenschaft wäre eine Differenzierungsförderung, nicht aber eine Differenzierungshemmung. Und Ähnlichkeit mit Sekretionshemmung liegt nach Kyrle vor. Deswegen nimmt er an, daß die Zellschädigung, die zum Syringocystadenom führt, am Haarkeim angreife. Er stellt eine ausdrückliche Ähnlichkeit mit den apokrinen Drüsen fest, deren Epithel einmal nach dem

---

ihr Plasma gegen das Drüsenlumen vor. Die so entstehenden Fortsätze schnüren sich von der Zelle ab. Die Zelle gibt also bei der Sekretion einen Teil ihres Plasmas ab. Nach der Sekretionsphase erscheint das Plasma der Drüsenzellen verringert. Bei starken Sekretionsvorgängen können in der apokrinen Drüse ganze Drüsenzellen abgestoßen werden. Die apokrinen Drüsen bilden also einen Übergang zwischen dem holokrinen und merokrinen Typus: Einerseits vermögen die Zellen Substanzen abzugeben, ohne selbst dabei abzusterben; sie können aber auch als Ganzes in das Lumen hinein abgestoßen werden.

holokrinen, ein anderes Mal nach dem merokrinen Typus funktioniert. Für diese Theorie soll auch das gehäufte Auftreten in der Zeit der Pubertät sprechen. Das Syringocystadenom ist vorwiegend dort lokalisiert, wo nach Schiefferdecker bei Tieren „Stoffdrüsen" zu finden sind, in der Sexualrinne, die vom Genitale, den Axillen und den Mammae begrenzt wird. Kyrle hält das Syringocystadenom also für eine Erscheinung von Atavismus und Hemmungsbildung, er betrachtet es als „nichts anderes als die fehlerhafte Schwesterbildung einer apokrinen Drüse". Aus diesem Grunde hält er die Bezeichnung „apokrine Drüsennaevi" für richtig, schlägt aber doch vor, der Einfachheit halber den eingebürgerten Namen „Syringocystadenom" beizubehalten.

Einen wichtigen Beitrag zur Frage der Zugehörigkeit und Pathogenese des Syringocystadenoms verdanken wir Gans. Er beobachtete zwei Fälle. Im histologischen Bild fand er das Stratum spinosum der Epidermis verbreitert. Auch die Cutis erschien verbreitert; jedoch fand sich bei genauer Untersuchung das Bindegewebe nicht vermehrt, sondern durch die cystischen Neubildungen auseinandergedrängt. Die elastischen Fasern der Cutis waren in den erkrankten Bezirken rarefiziert. Außerdem bestand in der Cutis geringgradige Rundzelleninfiltration. Im Corium fanden sich Zellzüge und Cysten von typischer Struktur. Die Cystenwand bestand aus mehrschichtigem Plattenepithel von wechselnder Dicke. Sehr beachtenswert ist der Befund einer Membrana propria an diesen Cysten, die stellenweise vollkommen erhalten, stellenweise allerdings nur noch in Bruchstücken vorhanden war. Die Zellzüge ähneln in der Form den Drüsenausführungsgängen. Sie verästeln sich zuweilen, weisen auch Abzweigungen auf, sind einmal etwas breiter, dann wieder etwas schmäler. Sie sind manchmal ebenso dick, manchmal doppelt so stark wie die Schweißdrüsenausführungsgänge. Zuweilen findet man Lumenbildung, in der Regel handelt es sich aber um lumenlose Zellstränge. Sehr großen Wert legt Gans auf

die Beziehungen der Cysten und Zellzüge zum umgebenden Gewebe. Er vermag an Hand von Serienschnitten einen direkten Zusammenhang zwischen einer Cyste und einem Schweißdrüsenausführungsgang nachzuweisen. Er beobachtete überall dort, wo Cysten vorhanden sind, das Fehlen normaler Schweißdrüsenknäuel. In einem Fall fand er an der Grenze zwischen cutanem und subcutanem Gewebe „Schweißdrüsenrestkörperchen, einzelne, cystisch erweiterte Schleifen, die in ihrer Form vielfach an jene bei den großen (apokrinen) Schweißdrüsen in der Regel vorkommenden Lumina erinnern". Gans dürfte damit ebenfalls den Nachweis des genetischen Zusammenhangs mit den Schweißdrüsen erbracht haben. Ein weiteres wesentliches Argument für seine Anschauung glaubt Gans in dem Cysteninhalt gefunden zu haben: Er konnte hier in einer strukturlosen Masse neben nekrotisierten Plattenepithelien mittels Färbung mit polykromem Methylenblau etwa kokkengroße, blau gefärbte Granula nachweisen, die durch zarte Fäden untereinander verbunden sind. Es handelt sich nach Ansicht von Gans um die gleichen Kügelchen, die man als ausgestoßene Sekretkörper in den kleinen Schweißdrüsen findet.

Der schon früher erwähnte Fall von Hodara deckt sich insofern mit dem Befunde von Gans, als auch bei ihm an mehreren Cysten eine Membrana propria aufzuweisen war.

Es soll nun auf den dieser Arbeit zugrunde liegenden Fall eingegangen werden.

Anamnese: A. C. 62 Jahre alt. Der Vater des Patienten starb im Alter von 37 Jahren an Lungentuberkulose. Eine jüngere Schwester erlag im Alter von 2 Jahren dem gleichen Leiden. Die Mutter des Patienten starb im Alter von 78 Jahren an Altersschwäche. Hautkrankheiten, insbesondere Affektionen, wie sie jetzt beim Patienten festgestellt werden, sind in der Familie angeblich nicht aufgetreten.

C. selbst erkrankte mit 4 Jahren an Lungenentzündung und bald darauf an Masern und Scharlach. Im 6. und

7. Lebensjahre litt er an Ohrenbeschwerden (Otitis media?). Mit 26 Jahren erkrankte er an Influenza, im Alter von 29 Jahren zog er sich einen Schädelbruch zu. Während des Krieges war er an Abdominaltyphus erkrankt und infizierte sich mit weichem Schanker. In Bezug auf sein Hautleiden gibt Patient an, dass er während der Lehrzeit im Alter von vielleicht 14 Jahren auf der Haut der Brust kleine Knötchen bis zu etwa Linsengröße bemerkt habe. Beschwerden habe er dadurch nie gehabt. Die Zahl habe bis jetzt auch nicht zugenommen, der Befund sei heute der gleiche wie damals. Im Jahre 1913 sei er im Anschluß an eine Herniotomie in Leipzig wegen des Hautleidens behandelt worden. Trotz Röntgenbestrahlung und Anwendung verschiedenster Salben sei aber eine Veränderung des Hautbildes nicht eingetreten.

Status präsens: Kleiner, ziemlich schmächtiger, magerer Mann in schlechtem Allgemeinzustand. Auf der Kopfhaut einige per secundam verheilte kleine Narben. Augen stark myop; Pupillen reagieren prompt auf Licht. Convergenzreaktion etwas verlangsamt. Zähne schadhaft, Rachenorgane o. B. Lungen: Grenzen regelrecht, gut verschieblich, auskultatorisch und perkutorisch o. B. Herzdämpfung etwas nach links verbreitert; erster Ton unrein. Abdomen weich, keine abnormen Resistenzen, nicht druckempfindlich. Extremitäten nicht krankhaft verändert; in allen Gelenken freie Beweglichkeit. Keine vergrößerten Inguinal- oder Axillardrusen. Reflexe gut auslösbar.

Haut: Schlaff und fettarm. Auf der Haut des Thorax und Abdomens finden sich ziemlich gleichmäßig verteilt, etwas über den Brustwarzen beginnend, herab bis ungefähr drei Querfinger unterhalb Nabelhöhe etwa linsengroße, rundliche und ovale, zum Teil leicht glänzende, scharf begrenzte, flache Knötchen von derber Konsistenz und sepiabrauner Farbe. Unter Glasdruck verändert sich die Farbe nicht. Die Umgebung der Haut ist vollkommen unverändert. Die Oberfläche der Knötchen weist normale Hautfelderung auf. (S. Abb. 1).

Abbildung 1

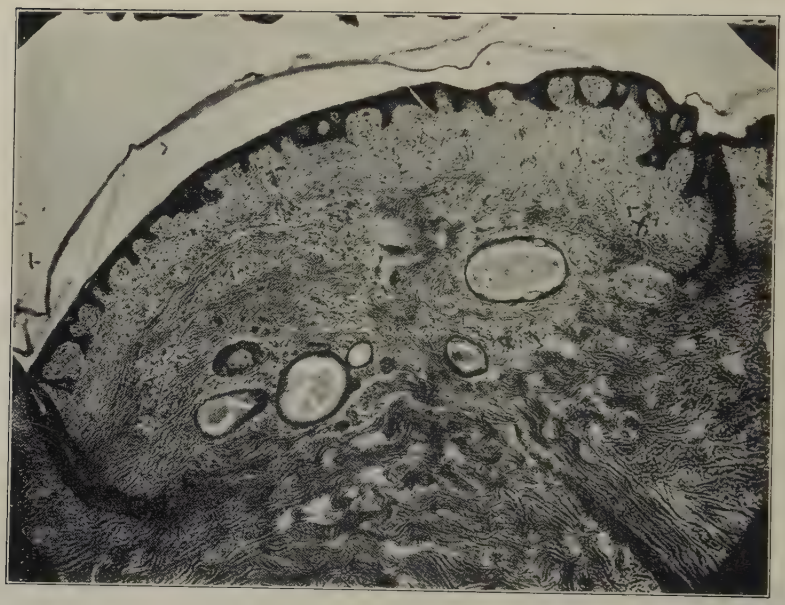

Abbildung 2

Blutuntersuchung: Wa. R. negativ.
M. T. R. negativ.
Urinbefund: Eiweiß negativ, Zucker negativ,
Sediment o. B.

Die mikroskopische Untersuchung eines am 26. Sept. 1928 excidierten Knötchens ergab folgenden histologischen Befund (Paraffin-Einbettung. Haematoxylin-Eosin-Färbung.):

Das Epithel erscheint nicht krankhaft verändert. Es ist in allen seinen Schichten normal entwickelt. Im Stratum papillare findet sich besonders um die Gefäße herum, aber auch frei im Bindegewebe, Rundzelleninfiltration geringen Grades.

In der Cutis finden sich mehrere rundliche, cystenartige Gebilde von wechselnder Größe. Die Cystenwandung baut sich aus zwei Schichten auf. Die äußere Schicht besteht in der Regel aus ein bis zwei, zuweilen aber auch vier und fünf Lagen von platten Zellen mit gut gefärbtem, schmalem, spindelförmigem Kern und gut gefärbtem Protoplasma. Die Stärke der Zellwandung kann auch bei ein und derselben Cyste zwischen ein bis fünf Zellagen schwanken. Nach dem Innern der Cyste zu sitzt dieser Schicht eine einfache Lage von Zellen auf, die gut gegeneinander abgegrenzt sind, heller gefärbtes, gekörntes Protoplasma aufweisen, einen blasser gefärbten, rundlichen, manchmal blasig erscheinenden, manchmal gekörnten Kern enthalten und nach dem Hohlraum zu einen gut gefärbten Cuticularsaum tragen. (S. Abb. 2). Der Hohlraum selbst ist teilweise angefüllt mit einer eosin gefärbten Masse von körniger, manchmal auch wabiger Struktur (Nr. 48). Bei einzelnen Cysten (Nr. 71) ist das Protoplasma des inneren Zellbelages von dem oben beschriebenen Cysteninhalt nicht scharf zu trennen. Die Zellkerne liegen unverändert, manchmal blasser gefärbt, manchmal als Kerntrümmer in dieser Einheit, die aus dem Protoplasma der inneren Zellschicht in dem Cysteninhalt gebildet wird.

Neben diesen Cysten sieht man zuweilen rundliche bis ovale Zellanhäufungen mit einwandfrei epithelialem Charakter.



Abbildung 3

Sie liegen in dem unveränderten Bindegewebe, scharf abgegrenzt, weisen aber keine Membrana limitans, auch keine sonstige Kapsel auf. Es scheint sich bei diesen Zellanhäufungen um Cystenkalotten zu handeln.

An anderen Stellen (Nr. 55, 56, 57, 58) weisen die Cysten seitliche schwanzartige Fortsätze auf, die hinsichtlich der Art der Zellen und auch in ihrem Aufbau den eben beschriebenen, als Kalotten bezeichneten Zellanhäufungen gleichen. Diese Fortsätze stehen in direktem Zusammenhang mit der äußeren Schicht der Cystenwandung, sie gehen organisch ohne irgend welche Abgrenzungen aus ihr hervor.

Untersucht man die Serienschnitte weiter, so findet man, daß der eben beschriebene, schwanzförmige Fortsatz sich zu einer Cyste mit typischer Wandung entwickelt; allerdings besteht keine direkte Verbindung beider Cysten zu einem einzigen Hohlraum. Es ist eine Scheidewand vorhanden, die sich aus einer einzigen Zellage der äußeren Schicht und nach den beiden Cystenlumina zu aus je einer Zellage der inneren Schicht aufbaut.

Besonders hervorzuheben ist folgender Befund (Schnitt Nr. 4). (S. Abb. 3). In der Subcutis finden sich nur vereinzelte intakte Schweißdrüsenknäuel. Etwas höher, in den unteren Partien der Cutis, sieht man eine Gruppe typischer Schweißdrüsenläppchen, die in sich eine große rundliche Cyste einschließen. Das Lumen der Cyste ist fast so groß, daß es alle links davon liegenden Acini aufnehmen könnte. Stellenweise ist die Cyste von einer Membrana propria umgeben. Die Wanddicke wechselt von zwei bis vier Zellagen. Die einzelnen Zellen haben die Form der schon oben beschriebenen Cystenwandungszellen. Nach dem Innern zu ist an einigen Stellen ein Cuticularsaum vorhanden. Das Cystenlumen ist teilweise angefüllt mit einer rot-bläulich tingierten, körnigen, bröcklichen Masse. Nach der Epidermis zu sind Teilstücke eines Drüsenausführungsganges zu verfolgen.

Wesentlich in dem Befund ist die enge lokale Beziehung zwischen Schweißdrüsen und Cysten. Die Annahme einer zufälligen, nicht ursächlich bedingten Nachbarschaft kann ernstlich nicht vertreten werden. Damit dürfte durch diesen Fall eine weitere, zuverlässige Stütze für die Ansicht der epithelialen Natur des Syringocystadenoms gegeben sein.

Ein Gegensatz besteht nun aber zwischen Kyrle einerseits und Gans als dem entschiedensten Verfechter der Theorie von der genetischen Zusammengehörigkeit von Schweißdrüsen und Syringocystadenom andererseits. Kyrle vertritt ja, wie schon oben ausgeführt, die Ansicht, daß die Grundlage zur Entstehung des Syringocystadenoms erst gegeben wird, nachdem die embryonale Epidermis bereits ein gewisses Stadium der Differenzierung erreicht hatte. Diesen Standpunkt entwickelt er dann in Verbindung mit phylogenetischen Überlegungen Schiefferdeckers zu einer an sich einleuchtenden Theorie. Danach steht das Syringocystadenom den apokrinen Drüsen nahe. Im Widerspruch hierzu stehen die Befunde von Gans und anderen Autoren, die durch den hier behandelten Fall eine sichere Stütze erhalten.

In diesem Zusammenhang muß eine Arbeit von Fischer Erwähnung finden, in der dieser Autor sich in Bezug auf die Genese der benignen epithelialen Hauttumoren, zu denen neben dem Syringocystadenom auch das Brook'sche Epitheliom und das Trichoepitheliom zu rechnen sind, zu der Ansicht bekennt, daß alle diese Tumoren auf denselben Ausgangspunkt zurückzuführen sind. Dieser Ausgangspunkt wird von Fischer in den primären Epithelkeim der Epidermis verlegt. Er führt als Beweis für seine Ansicht an, daß die einzelnen benignen epithelialen Hauttumoren häufig nicht rein vorkommen, sondern daß beispielsweise Fälle zur Beobachtung kamen, bei denen neben den typischen Cysten und Zellzügen auch Talgdrüsen-Haarfollikel oder beispielsweise Horncysten gefunden wurden. In solchen Fällen hängt es dann mehr

oder weniger von der persönlichen Einstellung des Autors ab, zu welcher der drei erwähnten Tumorarten gerade dieses Krankheitsbild gerechnet wird. Diese seine Ansicht begründet Fischer mit der Entwicklungsgeschichte der Hautanhänge. Er hebt hervor, dass in dem primären Epithelkeim nicht nur der Haarkeim, sondern auch bestimmte Schweißdrüsen- und Talgdrüsenkeime angelegt sind.

Diese von Fischer entwickelte Theorie überbrückt die Gegensätze zwischen Kyrle und Gans. Es muß weiteren Beobachtungen vorbehalten bleiben, eine histologisch begründete Beweisführung dieser Theorie beizubringen.

Meinem hochverehrten Lehrer,

Herrn Professor Dr. Ruete,

spreche ich für freundliche Überlassung des Falles meinen ergebensten Dank aus.

Literatur-Verzeichnis.

Akiyama: Zentralblatt für Haut- und Geschlechtskrankheiten, Bd. 16 p. 52.

Arzt: Dermatologische Wochenschrift, Bd. 74 p. 48.

— „ „ Bd. 77 p. 1440.

— Beitrag zur path. Anatomie und zur allgemeinen Pathologie, Bd. 69 p. 408.

Azua, Dermatologische Wochenschrift, Bd. 49 p. 465.

Biberstein, Archiv für Dermatologie und Syphilis, Bd. 152 p. 602.

Blaschko, siehe bei Ricker und Schwalb, Die Geschwülste der Hautdrüsen.

Brauer, Archiv für Dermatologie und Syphilis, Bd. 119 p. 144.

Buschke, Dermatologische Wochenschrift, Bd. 76 p. 15.

Darier, Précis de Dermatologie.

Dohi, Archiv für Dermatologie und Syphilis, Bd. 88 p. 63.

Elschnig, Wiener klinische Wochenschrift, Bd. 11 p, 145.

Evening, Dermatologische Wochenschrift, Bd. 79 p. 797.

— Archiv für Dermatologie und Syphilis, Bd. 146 p. 355.

Fischer, Dermatologische Wochenschrift, Bd. 83 p. 1509.

Fox, Zentralblatt für Haut- und Geschlechtskrankheiten, Bd. 12 p. 275.

Galewsky, Archiv für Dermatologie und Syphilis, Bd. 151 p. 365.

Gans, „ „ „ „ „ Bd. 141 p. 232.

Hodara, Dermatologische Wochenschrift, Bd. 56 p. 421.

Iwano, „ „ Bd. 74 p. 403.

Joseph u. Siebert, Dermatologische Wochenschrift, Bd. 56 p. 425.

Kieß, Dermatologische Wochenschrift, Bd. 72 p. 377.

— „ „ Bd. 79 p. 1068.

— „ „ Bd. 80 p. 1.

Königstein, Archiv für Dermatologie und Syphilis, Bd. 112 p. 541.

Kren, „ „ „ „ „ Bd. 113 p. 85.

Kromayer, Virchows Archiv, Bd. 139.

Kyrle, Histobiologie der menschlichen Haut und ihrer Erkrankungen.

Langer, Dermatologische Wochenschrift, Bd. 78 p. 317.
Lesser u. Beneke, Virchows Archiv, Bd. 123 p. 86.
Lipschütz, Archiv für Dermatologie und Syphilis, Bd. 101 p. 370.
— „ „ „ „ „ Bd. 105 p. 567.
Meirowsky, Zentralblatt für Haut- und Geschlechtskrankheiten, Bd. 11 p. 397.
Mucha, Archiv für Dermatologie und Syphilis, Bd. 122 p. 788.
Naegeli, „ „ „ „ „ Bd. 124 p. 99.
Nemitz, Zentralblatt für Haut- und Geschlechtskrankheiten, Bd. 11 p. 402.
Nobl, „ „ „ „ „ Bd. 12 p. 135.
Oestreich u. Saalfeld, Archiv für Dermatologie und Syphilis, Bd. 120 p. 1.
— Archiv für Dermatologie und Syphilis, Bd. 124 p. 124.
Oppenheim, Archiv für Dermatologie und Syphilis, Bd. 122 p. 789.
Peiser, Zentralblatt für Haut- und Geschlechtskrankheiten, Bd. 12 p. 435.
Philippson, siehe Mračeks Handbuch, Bd. 1.
Planner, Archiv für Dermatologie und Syphilis, Bd. 146 p. 28.
Ricker u. Schwalb, Die Geschwülste der Hautdrüsen.
Riehl, Archiv für Dermatologie und Syphilis, Bd. 117 p. 108.
Rille, Dermatologische Wochenschrift, Bd. 75 p. 1203.
Rothe, Archiv für Dermatologie und Syphilis, Bd. 108 p. 457.
Schoenhof, Zentralblatt für Haut- und Geschlechtskrankheiten, Bd. 12 p. 127.
Scholz u. Sadebeck, Zentralblatt für Haut- und Geschlechtskrankheiten, Bd. 13 p. 241.
Stümpke, Dermatologische Wochenschrift, Bd. 60 p. 362.
— Archiv für Dermatologie und Syphilis, Bd. 122 p. 435.
Tanimura, Zentralblatt für Haut- und Geschlechtskrankheiten, Bd. 7 p. 36.
Terebinsky, Dermatologische Wochenschrift, Bd. 54 p. 443.
Török, siehe Mračeks Wochenschrift, Bd. 1.
Unna, Dermatologische Wochenschrift, Bd. 70 p. 201.
Werther, „ „ Bd. 56 p. 430.
— „ „ Bd. 57 p. 1051.
Winkler, Archiv für Dermatologie und Syphilis, Bd. 86 p. 129.
— „ „ „ „ „ Bd. 120 p. 343.
Wolf, „ „ „ „ „ Bd. 122 p. 815.
Zumbusch, Dermatologische Wochenschrift, Bd. 48 p. 473.

Lebenslauf.

Am 11. Juni 1904 wurde ich, Werner Rohde, als Sohn des Volksschullehrers Richard Rohde und seiner Ehefrau Margarethe, geb. Schröder, zu Marburg (Lahn) geboren und daselbst evangelisch erzogen. Nach vierjährigem Besuch der Volksschule (Nordschule) trat ich in die höhere Schule ein. Ostern 1926 erhielt ich das Zeugnis der Reife des Realgymnasiums Marburg. Seitdem studierte ich Zahnheilkunde. Ende des dritten Semesters bestand ich die zahnärztliche Vorprüfung mit „gut", und nach weiteren vier Semestern (zu Anfang des Wintersemesters 1929/30) legte ich die zahnärztliche Staatsprüfung mit dem Prädikat „sehr gut" ab. Während meiner ganzen Studienzeit war ich in Marburg.